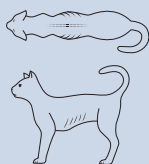


# GUIDE TIL BODY CONDITION SCORING (BCS) FOR KATTER



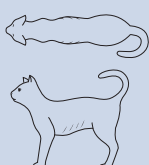## UNDERVEKT

1



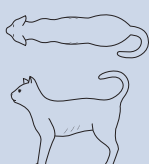
**Ribbena er godt synlige\***. Ingen fettlag palperbart over ribbena. Svært tydelig inntrukket buklinje. Svært smal midje. Spinøse prosesser/bekkenben lett synlige/palperbare.

2



**Ribbena er synlige\***. Ingen fettlag palperbart. Tydelig inntrukket buklinje. Svært smal midje. Spinøse prosesser/bekkenben synlige/palperbare.

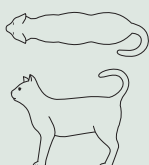3



**Ribbena er lett synlige\***. Minimalt fettlag palperbart. Inntrukket buklinje; smal midje. Spinøse prosesser/bekkenben knapt synlige/palperbare.

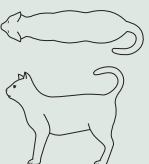
## NORMAL VEKT

4



**Ribbena er ikke synlige\***. Tynt fettlag palperbart. Ribbena kan skjernes fra hverandre ved palpering. Svakt inntrukket buklinje. Distinkt midje. Minimal mengde buk fett.

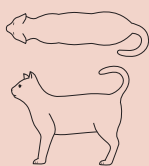
5



**Velproportjonert katt.** Ribbena, se 4. Liten mengde buk fett. Svakt inntrukket midje.

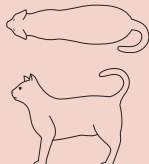
## OVERVEKT

6



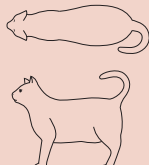
**Ribbena er vanskelige å palpere og bare så vidt mulig å skjelve fra hverandre.** Buklinje knapt inntrukket. Midje knapt merkbar.

7



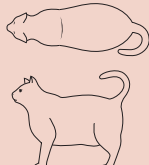
**Ribbena vanskelige å palpere.** Buklinje ikke inntrukket; midje knapt gjenkjennelig. Moderat mengde buk fett. Midjeomkrets litt økt.

8



**Ribbena er ikke palperbare under fettlaget.** Buklinje ikke inntrukket. Midje ikke gjenkjennelig. Signifikant mengde buk fett. Midjeomkrets signifikant økt.

9



**Ribbena er ikke palperbare under et tykt fettlag.** Stor mengde buk fett. Midjeomkrets økt svært mye. Fettansamlinger i lumbalregionen og på lemmer.

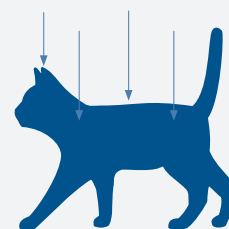


\* Assessment of the ribs in short-haired cats ©2022. All rights reserved. Modified acc. to WSAVA or the Journal of the American Animal Hospital Association.

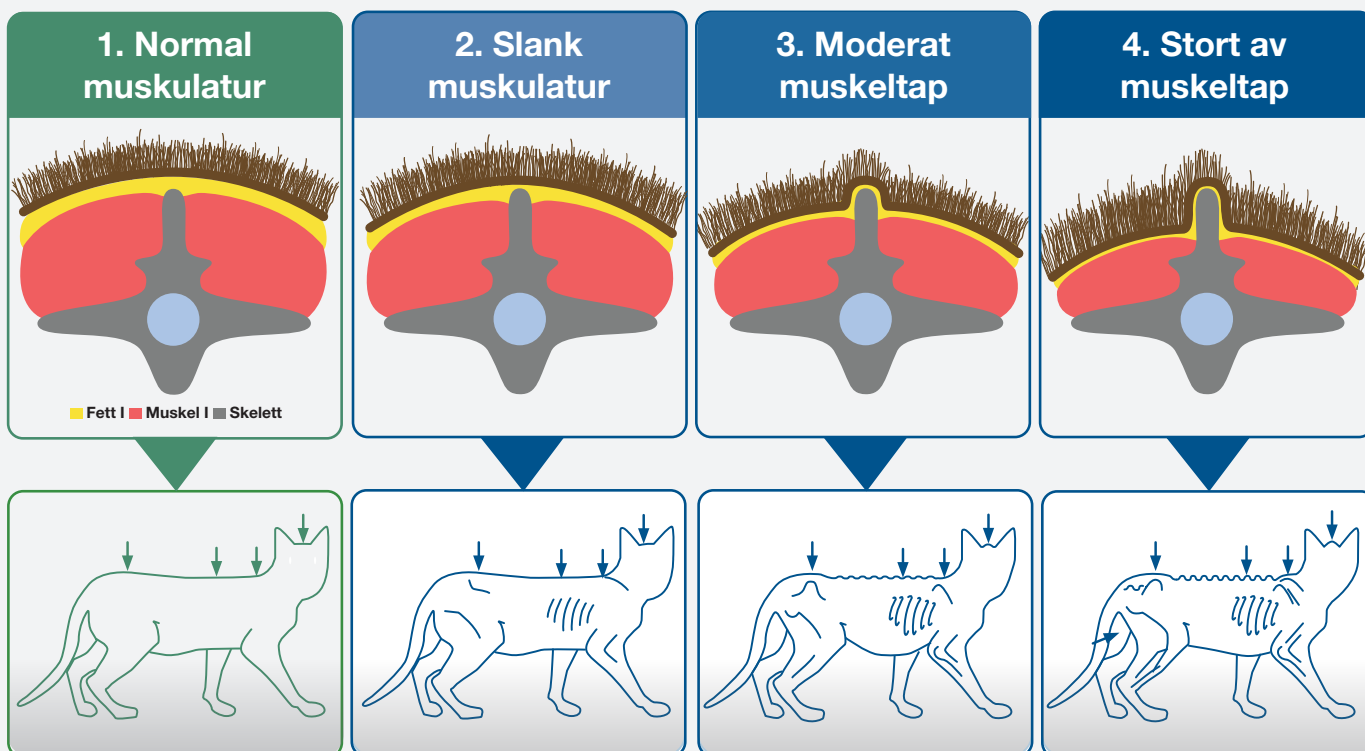
# VURDERING AV MUSKULATUR HOS KATT

Til vurdering av muskulatur hos katt brukes **MCS (Muscle Condition Score)**.  
Vurderingen baseres på inspeksjon og palpering av ryggrad, skulderblader, hodeskalle og bekkenben.

Tap av muskelmasse merkes ofte først i ryggraden. Ved normale muskler skal ryggvirvlenes spinøse prosesser så vidt være palperbare.



## Muscle Condition Score (MCS)



### Merknad:

- ➔ Selv overvektige katter (BCS > 5/9) kan ha signifikant muskeltap.
- ➔ Omvendt kan katter med lav BCS (4/9) ha minimalt muskeltap.
- ➔ **Body Condition Score og Muscle Condition Score** bør alltid vurderes ved hvert besøk på klinikken.

### Slik sjekkes muskulaturen

Kjenn på ryggmuskulene i korsryggområdet ved siden av de spinøse prosessene.

